2

TROUBLES DE LA VISION

OBSERVÉS DANS UN CAS D'HÉMIPLÉGIE SATURNINE,

par le Dr **LANDOLT.**

Nous avons eu l'occasion d'examiner un cas d'hémiplégie saturnine, dans le service de notre ami M. Debove, qui suppléait alors M. Oulmont, à l'Hôtel-Dieu. Outre que ces cas sont rares, puisqu'on n'a pu réunir que cinq observations publiées sur ce sujet, l'attention ne s'était pas encore portée sur les troubles oculaires qui accompagnent cette affection,

Les premiers renseignements sur le malade sont puisés dans l'observation recueillie par M. Piogey, externe des hôpitaux : Marcheras, peintre, âgé de 26 ans, travaille à la peinture depuis l'âge de 13 ans. A 15 ans, il a une violente attaque de colique saturnine, soignée à l'hôpital Cochin. En dehors de cela, ses antécédents ne présentent rien à noter; ni syphilis, ni rhumatisme. Il est entré à l'Hôtel-Dieu au mois d'août 1878, sans pouvoir donner de renseignements sur l'accident qui l'y a amené ; il dit ne rien se rappeler.

On constate une hémiplégie gauche ; les mouvements des membres de ce côté sont difficiles, la paupière tombe légèrement ; les mouvements réflexes sont diminués, mais l'excitabilité électrique persiste dans les muscles ; douleurs et fourmillements continuels dans toute la partie gauche du corps. De ce côté, les excitations douloureuses ne sont plus perçues ; la sensibilité à la température est perdue La vue est très affaiblie du côté gauche ; il n'y a pas de strabisme, et l'on ne constate pas de troubles trophiques.

Dans les jours suivants, après ingestion de l'iodure de potassium, il y a une légère amélioration ; puis, plusieurs attaques de convulsions avec délire surviennent, après lesquelles des

1952473

symptômes analogues à ceux du côté gauche se montrent à droite; le malade ne voit plus des deux yeux qu'à travers un brouillard épais et sans rien distinguer. A gauche, la pupille est très-dilatée. Le lendemain cependant, l'œil droit recouvrait la vision, mais non le gauche. La maladie marche ainsi par saccades vers une amélioration réelle, et, au 30 août, les mouvements ainsi que la sensibilitè avaient reparu jusqu'au genou.

C'est seulement le *8 janvier* 1879 que nous avons pu voir ce malade. Après avoir pris connaissance des faits que nous venons de reproduire sommairement, nous nous sommes livré à un examen ophtalmologique plus minutieux.

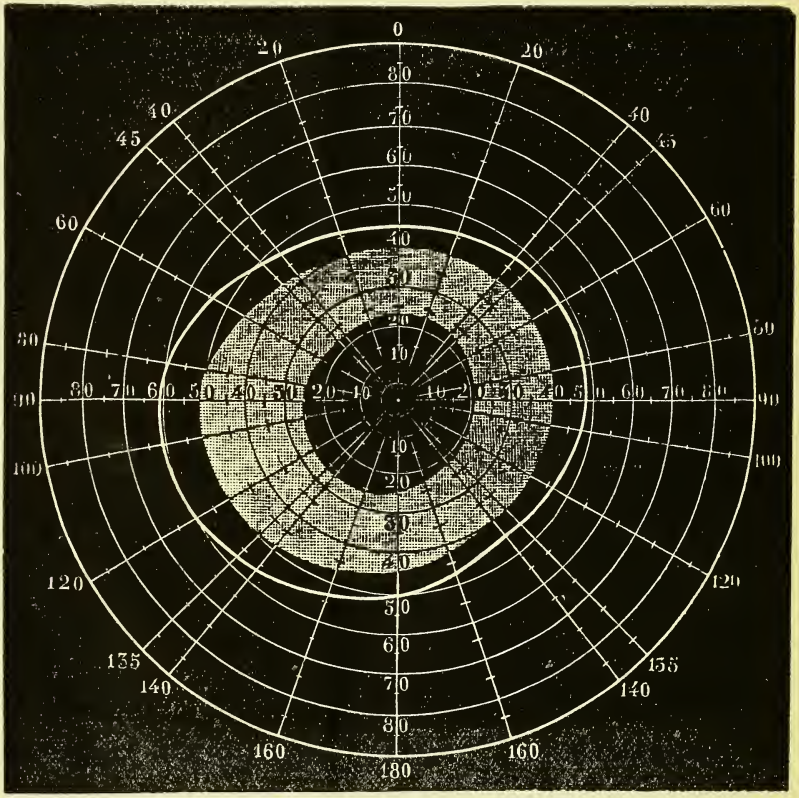

fig. 1.

Nous noterons d'abord que le malade ne pouvait pas encore marcher; il boîtait et se sentait plus faible de la jambe gauche; la constriction exercée avec la main gauche était notablement

inférieure à celle qu'il pouvait produire de la main droite; la bouche était déviée à droite. La sensibilité avait disparu de presque tout le côté gauche. Quand à l'appareil oculaire, il n'y avait point de trouble dans les mouvements des yeux ni des paupières; les pupilles étaient égales. La cornée était insensible, et l'on pouvait promener sur elle un corps étranger sans produire de clignement. *L'œil gauche* distingue à peine les doigts de la main; il ne reconnaît pas les couleurs, qui paraissent toutes d'un gris de nuance variable; son champ visuel n'a pu être déterminé à cause de la faiblesse de la vue.

L'œil droit compte les doigts à quatre mètres et demi. Le rouge est la couleur la mieux perçue, le vert est perçu également; le bleu et le violet semblent noirs, le jaune paraît blanc et l'orangé tantôt rouge, tantôt orangé. La configuration du champ visuel est normale, mais il est peu étendu; ses limites sont en haut 55°, en haut et en dehors 65°, en dehors 85°, en bas 42°, en dedans et en bas 34°, en dedans 35°, en dedans et en haut 50°. Il existe deux scotomes circulaires concentriques, dont l'un s'étend à peu près du 25° au 30°, et l'autre du 40° au 70°. Nous soupçonnions déjà l'existence de points insensibles dans la rétine, dès le début de notre examen, en raison de cette circonstance que le malade, pour distinguer la forme des objets, était obligé de prendre des attitudes variées.

A l'ophtalmoscope, les papilles se montrent d'un rouge grisâtre; les veines sont dilatées; en dehors de cela, rien d'anormal.

La ressemblance des symptômes que nous venons d'indiquer avec ceux que nous avions déjà étudiés dans l'hémianesthésie hystérique (1) nous fit entrer complètement dans les vues de M. Debove, lorsqu'il nous fit part de son intention d'appliquer les aimants. Cette expérience eut lieu *le 12 janvier*, à la Salpêtrière, sous la direction de M. Charcot.

La main du malade fut placée entre les pôles de l'électro-aimant de Faraday. Un quart-d'heure après, la sensibilité était revenue dans presque toute la moitié gauche du corps.

Avant l'application, nous nous étions assuré que la vision présentait des troubles identiques à ceux que nous avions rélatés précédemment. Un quart-d'heure plus tard, l'œil *gauche*

---

(1) Landolt. *De l'amblyopie hystérique Arch. de Physiologie* 1875, p. 624.

pouvait compter les doigts de la main à une distance de 40 centimètres, et distinguer toutes les couleurs. Le champ visuel, qu'on n'avait pu examiner précédemment à cause de la faiblesse de la vue, est de configuration normale, mais non rétréci; il s'étend en haut à 35°, en haut et en dehors à 38°, en dehors à 55°, en dehors et en bas à 60°, en bas 55°, en dedans et en bas 40°, en dedans à 45°, en dedans et en haut à 38°. Le malade indique, en outre, plusieurs parties insensibles aux excitations lumineuses, qui font très nettement reconnaître un scotôme annulaire. L'acuité visuelle de l'œil *droit* est égale au tiers de la normale; il distingue toutes les couleurs sans hésitation. Son champ visuel s'est agrandi, il s'étend en haut à 55°, en haut et

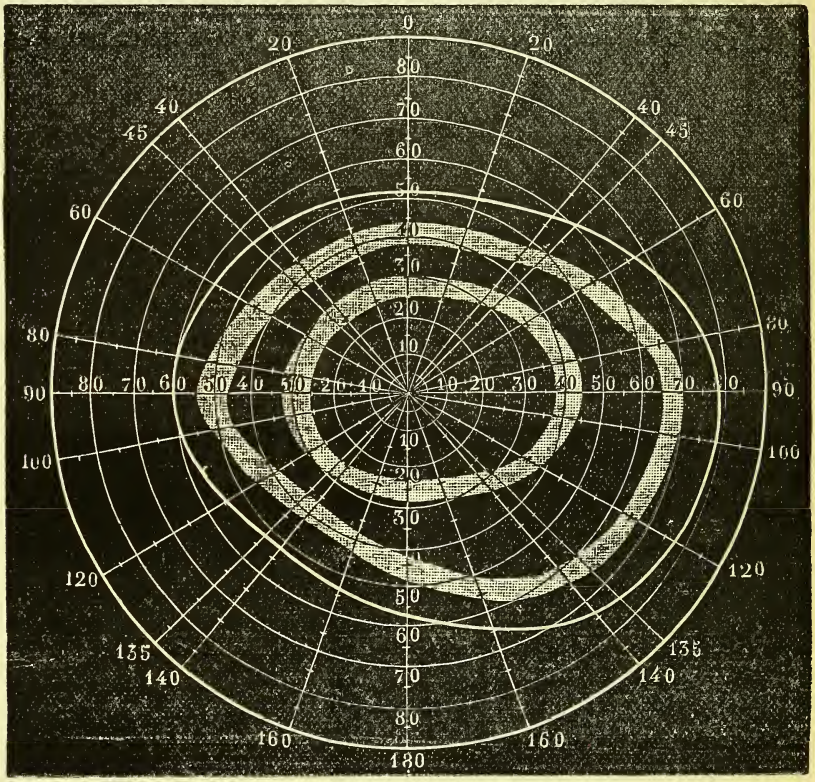

fig. 2

en dehors à 65°, en dehors à 87°, en dehors et en bas à 85°, en bas à 60°, en dedans et en bas à 40°, en dedans à 45°, en dedans et en haut à 60°. Il existe deux scotômes annulaires, parallèles, semblables à ceux de la figure 2.

L'amélioration obtenue s'accentue les jours suivants ; le *18 janvier*, un nouvel examen donna les résultats suivants : l'œil *gauche* compte les doigts à une distance de 60 centimètres, toutes les couleurs sont perçues (la figure 1 indique l'étendue du champ visuel, la zône blanche la forme du scotôme.) L'œil *droit* est emmétrope, son acuité visuelle est de 0,7 à 0,8. Toutes les couleurs sont parfaitement distinguées. Il y a deux scotômes annulaires, comme le montre la figure 2.

L'amélioration s'est prononcée tous les jours davantage, et le malade a pu bientôt quitter l'hôpital et reprendre son travail.

Jusqu'aujourd'hui, un an environ depuis sa sortie de l'hôpital, le malade n'a point reparu, ce qui semble prouver que les phénomènes morbides ne se sont plus représentés. (1)

(Extrait des *Annales d'oculistique*, livr. mars-avril 1880.)

---

(1) Debove. Notes sur l'hémiplégie saturnine etc. Progrès médic 1 1879.

Gand, imprimerie L.-S. Van Doosselaere, rue de Bruges, 35.

Digitized by the Internet Archive
in 2014

https://archive.org/details/b21649029